

Devoir Maison DM₁ : EN AVOIR LE CŒUR NET !

Compétences étudiées :

- Connaître et utiliser les définitions de la période et de la fréquence d'un phénomène périodique.
- Identifier le caractère périodique d'un signal sur une durée donnée.
- Déterminer les caractéristiques d'un signal périodique.
- Rechercher et extraire les informations utiles dans un document.

Partie A : Les phases du fonctionnement cardiaque

Introduction :

Le pouls est la perception par palpation du flux sanguin dans les artères. La prise de pouls consiste à comprimer légèrement une artère contre un os avec les doigts à travers la peau. La pulpe des doigts permet de sentir les gonflements de l'artère dus à l'augmentation de la pression artérielle par la contraction du cœur (systole). La prise de pouls est la manière la plus simple d'évaluer le rythme cardiaque. Le médecin peut écouter le pouls à l'aide d'un stéthoscope : La présence d'un souffle inconstant témoigne du rétrécissement de l'artère.

Le pouls moyen est d'environ :

- 120 pulsations par minute pour un nourrisson ;
- 100 pulsations par minute pour un enfant entre 1 et 8 ans ;
- 60 à 80 pulsations par minute pour un adulte.

L'électrocardiogramme (ECG):

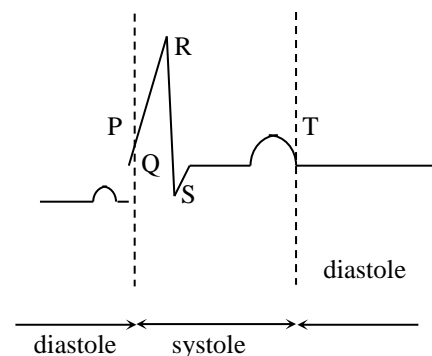
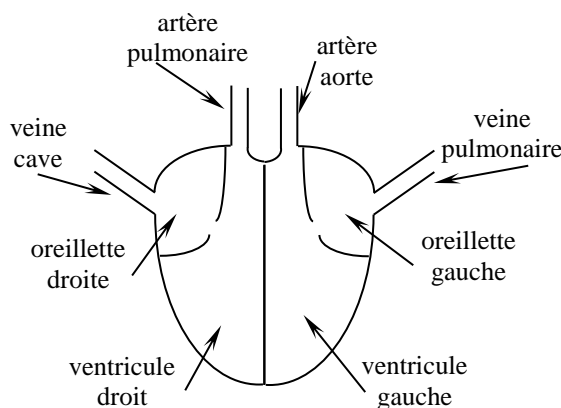
Dans le cœur, le sang s'écoule des veines vers les oreillettes, des oreillettes vers les ventricules et des ventricules vers les artères. Les phases mécaniques du cycle cardiaque correspondant à des modifications électriques bien précises qui peuvent être recueillies pour donner un tracé ECG.

Le cycle cardiaque est le suivant :

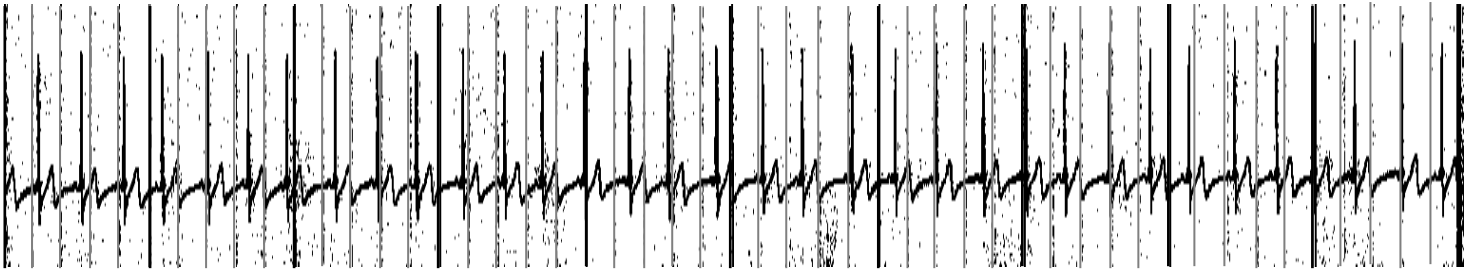
- La diastole : Le sang circule des oreillettes vers les ventricules. Une contraction auriculaire termine le remplissage ventriculaire : C'est la fin de la diastole (phase qui se termine par l'onde P sur l'ECG).
- La systole : L'excitation électrique du cœur atteint alors les ventricules qui vont se contracter (ondes QRS sur l'ECG). Le sang est éjecté hors du cœur vers l'aorte et l'artère pulmonaire (phase qui se termine par l'onde T).

(d'après Wikipédia)

A voir également :



Voici l'électrocardiogramme d'un enfant de 11 ans pendant la phase de sommeil. La partie représentée ci-dessous a duré 30 secondes au total.



1. Mesurer votre pouls et donner le nombre de pulsations par minute.
2. Quelles sont les durées correspondant aux graduations principales du temps, aux graduations secondaires du temps ?
3. Quelle est la durée moyenne entre 2 cycles consécutifs ?
4. En déduire le nombre de pulsations par minute mesuré sur l'ECG. Comparer avec votre pouls.
5. Rechercher la signification de l'unité Hertz et en déduire la fréquence « f » cardiaque en Hertz mesuré sur l'ECG.
6. Quelle est la période « T » de votre pouls ? Comparer avec la période mesurée sur l'ECG.
7. Quelle relation lie la période « T » en seconde et la fréquence « f » en Hertz ?

Partie B : Problème

Après avoir enregistré les électrocardiogrammes (E.C.G.) de trois de ses patients, un cardiologue se rend compte qu'il a omis d'écrire le nom de chacun sur les enregistrements correspondants.

Heureusement, il se souvient des pathologies des trois personnes.

1. *M. Ramon souffre de tachycardie et présente un rythme cardiaque de 120 pulsations par minute.*
2. *M. Martin souffre de brachycardie et possède un cœur dont la durée d'une pulsation est de 1,75 s.*
3. *Mme Rochel est une grande sportive et a un cœur dont le fonctionnement est normal avec une fréquence de 0,87 Hz.*

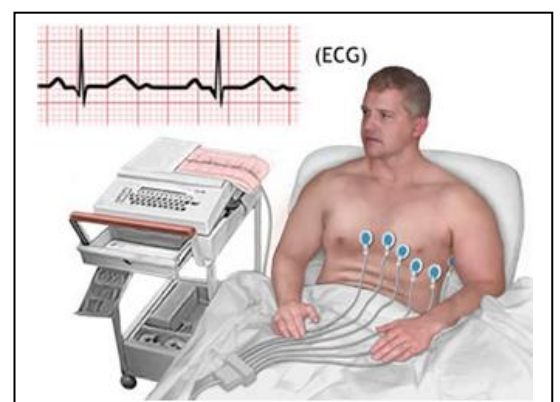
Travail

Faire preuve de bon cœur en aidant ce cardiologue à retrouver le nom associé à chaque E.C.G. (voir annexe).

ANNEXE 1

Qu'est-ce un électrocardiogramme ?

Un électrocardiogramme (E.C.G.) est l'enregistrement de l'activité électrique du cœur. C'est un formidable outil diagnostique des pathologies cardiaques. Il se présente sous la forme d'une courbe représentant l'activité électrique reçue par le cœur au cours du temps.

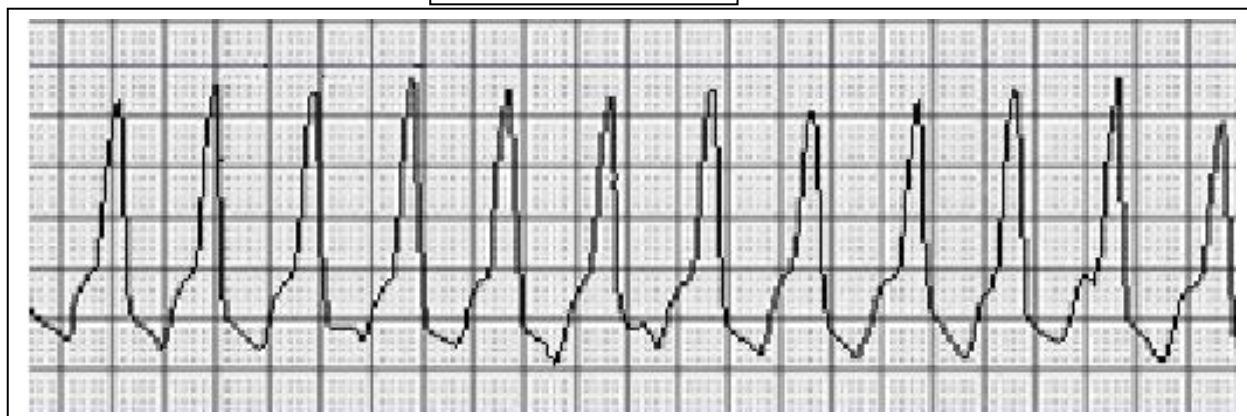


ANNEXE 2

Echelle horizontale : 1 carreau \leftrightarrow 0,25 s

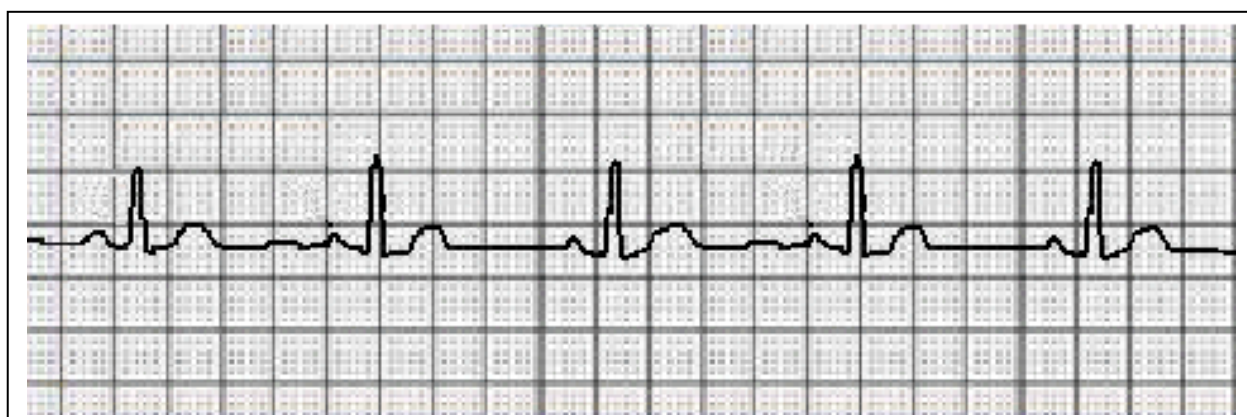E.C.G.1

Nom :



E.C.G.2

Nom :



E.C.G.3

Nom :

